

УДК 539.26

РЕНТГЕНОСТРУКТУРНЫЙ АНАЛИЗ КОСТНОЙ ТКАНИ, ЛЕГИРОВАННОЙ СВИНЦОМ

Макимова Е.М.¹, Наухацкий И.А.¹, Стругацкий М.Б.¹, Мостовой С.О.²

¹Таврический национальный университет имени В.И. Вернадского, Симферополь, Украина

²Крымский государственный медицинский университет имени С.И. Георгиевского,
Симферополь, Украина

E-mail: solidstat@crimea.edu

Проведены рентгеноструктурные исследования регенерации при переломах нижней челюсти крыс на фоне хронической свинцовой интоксикации и проводимой антиотоксической терапии.

Ключевые слова: рентгеноструктурный анализ, нижнечелюстной регенерат, свинцовая интоксикация, препарат «Магне-В6», препарат «Тетацин-кальций».

ВВЕДЕНИЕ

Возросший в последние годы интерес к кальций-фосфатным материалам и, в частности, к апатитам кальция обусловлен их уникальными свойствами и широким спектром возможных и уже реализованных применений, как в приборостроении, так и в медицине. Основным неорганическим минеральным компонентом костной ткани является гидроксиапатит кальция $\text{Ca}_{10}(\text{PO}_4)_6(\text{OH})_2$ [1].

Нестехиометрический гидроксиапатит имеет гексагональную структуру $\text{R}\bar{6}_3/\text{m}$. Апатиты биологических тканей, как и продукты лабораторного синтеза, подвержены изменчивости структурных и кристаллохимических параметров. Диапазоном изменчивости параметров структуры биоапатита можно считать $a = 9,48 \div 9,35 \text{ \AA}$ и $c = 6,88 \div 6,84 \text{ \AA}$ [2].

Биоапатит кости может также иметь отклонение стехиометрического отношения кальция к фосфору от соответствующей теоретической величины, равной 1,67. По данным разных исследователей, эта величина может изменяться в пределах от 1,37 до 1,77 и более. В прошлом исследовании нами было изучено действие антидотов при свинцовом отравлении на процессы кристаллизации [3].

Целью данной работы являлось исследование влияния корректирующих препаратов на параметры кристаллической ячейки в зоне костного регенерата нижнечелюстной кости.

1. СХЕМА ЭКСПЕРИМЕНТА

В Крымском государственном медицинском университете им. С.И. Георгиевского были проведены экспериментальные исследования на 192 белых беспородных крысах-самцах с массой тела 150-200 г. Крысы были разделены на 2 группы: 1-я группа – животные, не подверженные затравке ацетатом свинца, которым создавали модель перелома нижней челюсти;

2-я группа – животные, которым экспериментально производили модель свинцового отравления, после чего также моделировали перелом нижней челюсти.

Разделение животных на группы в послеоперационном периоде с проведением антитоксической коррекции препаратами «Магне-В6» и «Тетацин-кальций» приведены в Табл. 1.

Таблица 1

Схема эксперимента

Группа	Серия	Препараты, способ введения и доза			
		Аq. destill. перорально 1,5 мл. 3 раза в сутки	Физ. р-р. Внутривенно 1,5 мл 2 раза в сутки	«Магне – В6» перорально 0,3 мл/кг 3 раза в сутки	«Тетацин кальций» в нутривенно 20 мл/кг 2 раза в сутки
1. Животные без интоксикации которым для создания равноценных условий опыта на протяжении 2,5 месяцев внутрижелудочно вводили дистиллированную воду (контрольная группа)	1	+	+		
	2		+	+	
	3	+			+
	4			+	+
2. Животные подвергнутые интоксикации ацетатом свинца, которым на протяжении 2,5 месяцев внутрижелудочно вводили ацетат свинца в дозе 100 мг/кг	5	+	+		
	6		+	+	
	7	+			+
	8			+	+

2. МЕТОД ИССЛЕДОВАНИЯ

Рентгеноструктурное исследование костного порошка проводили на аппарате ДРОН-3 с медной трубкой ($\lambda = 0,1542$ нм); напряжение и сила анодного тока составляли соответственно 30 кВ и 20 А. Дифрагированные рентгеновские лучи регистрировались в угловом диапазоне от 15° до 50° со скоростью записи 1° в минуту.

Для устранения возможных аппаратных ошибок предварительно проводилась съемка с внешним стандартом. В качестве эталона была выбрана медь.

Параметры кристаллической решетки биогидроксиапатита рассчитывались по «квадратичной» формуле для кристаллов гексагональной сингонии:

$$1/d^2 = 4 \cdot (h^2 + h \cdot k + k^2) / (3 \cdot a^2) + 1/c^2,$$

где d – межплоскостное расстояние; h, k, l – индексы интерференции; a, c – постоянные решетки;

Для уточнения кристаллических параметров применялся метод графической экстраполяции [4]. В качестве экстраполяционной функции использовалась функция $f(\cos^2\theta)$.

3. ОБСУЖДЕНИЕ РЕЗУЛЬТАТОВ

К 30-м суткам опыта мы имеем четкую дифракционную картину регенерата нижней челюсти животных контрольной группы, Рис. 1.

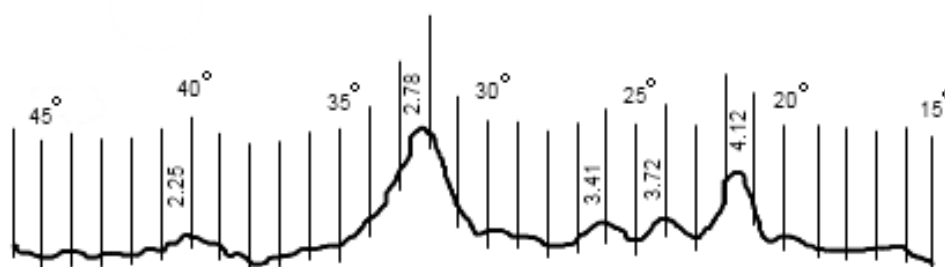


Рис. 1. Дифрактограмма образца контрольной группы животных.

Сопоставление экспериментальных значений межплоскостных расстояний и относительных интенсивностей дифракционных максимумов с набором табличных значений по международной дифракционной картотеке, позволило установить, что основной кристаллической фазой исследуемых образцов является гидроксиапатит с гексагональной структурой. Были определены величины параметров элементарной ячейки: $a = 9,391 \pm 0,001 \text{ \AA}$ и $c = 6,727 \pm 0,002 \text{ \AA}$.

На дифрактограммах группы животных, подверженных интоксикации и не получавших корректирующей терапии на 7-е сутки опыта в малоугловой области наблюдалось значительное уширение пиков.

Это уширение может быть обусловлено формированием в минерале кости аморфного фосфата кальция ($\text{Ca}_3(\text{PO}_4)_2$), как предшественника кристаллического гидроксиапатита и основной минеральной компоненты молодой кости [1].

На 30-е сутки опыта дифракционная картина в целом повторяет дифракционную картину «чистого» гидроксиапатита. Однако пики смещены в малоугловую область, что свидетельствует об увеличении параметров кристаллической решетки, Рис. 2.

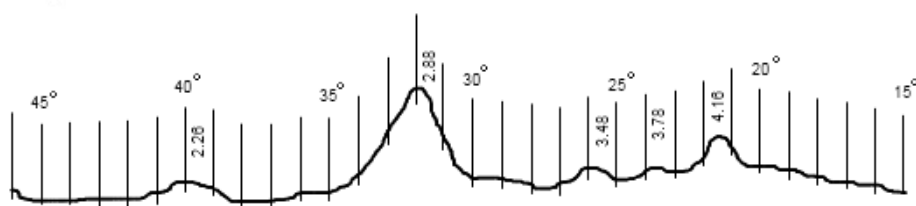


Рис. 2. Дифрактограмма образца группы животных, подверженной отравлению свинцом. Без проведения терапии.

Величины параметров элементарной решетки регенерата легированной кости животных следующие: $a = 9,449 \pm 0,001 \text{ \AA}$, $c = 6,897 \pm 0,001 \text{ \AA}$. Что, очевидно, подтверждает возможность внедрения свинца в формирующиеся кристаллы гидроксиапатита.

Результаты рентгеноструктурного анализа костных образцов серии животных, подверженных интоксикации и получавших в послеоперационном периоде препарат «Магне-В6», Рис. 3, говорят о сходстве структур по общим показателям с группой, не подверженной отравлению свинцом: $a = 9,395 \pm 0,002 \text{ \AA}$ и $c = 6,858 \pm 0,001 \text{ \AA}$.

Полученные результаты подтверждают наличие у магния конкурентно антидотных свойств, не позволяющих свинцу внедряться в кристаллическую структуру.

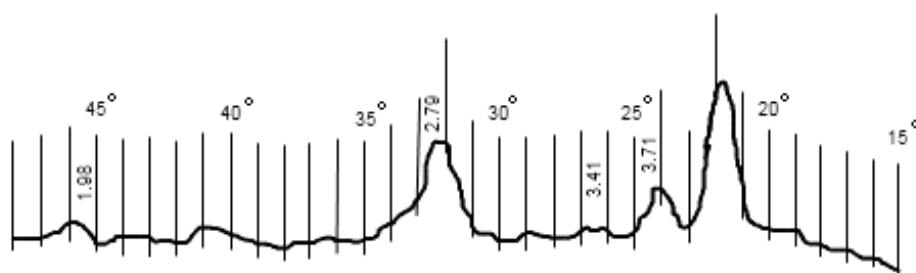


Рис. 3. Дифрактограмма образца группы животных, подверженной отравлению свинцом. Проведена терапия препаратом «Магне-В6».

Дифрактограммы образцов животных, подверженных интоксикации и получавших препарат «Тетацин-кальций», Рис. 4, практически совпадают с соответствующими дифрактограммами, относящимися к контрольной группе 1-й серии животных.

Такой результат, видимо, свидетельствует о взаимодействии препарата с солями свинца, что не позволяет свинцу оказывать влияние на процессы кристаллизации. Параметры кристаллической решетки: $a = 9,393 \pm 0,001 \text{ \AA}$ и $c = 6,856 \pm 0,001 \text{ \AA}$.




Рис. 4. Дифрактограмма образца группы животных, подверженной отравлению свинцом. Проведена терапия препаратом «Тетацин–кальций».

Анализ дифрактограмм животных, подверженных отравлению свинцом и получавших в послеоперационный период комбинацию препаратов «Тетацин–кальций» и «Магне–В6» показывает следующие величины параметров костного гидроксиапатита: $a = 9,397 \pm 0,001 \text{ \AA}$ и $c = 6,864 \pm 0,001 \text{ \AA}$, Рис. 5.

В целом изменения параметров кристаллов регенерата схожи с изменениями, вызванными введением препаратов «Магне–В6» или «Тетацин–кальций» поочередно.

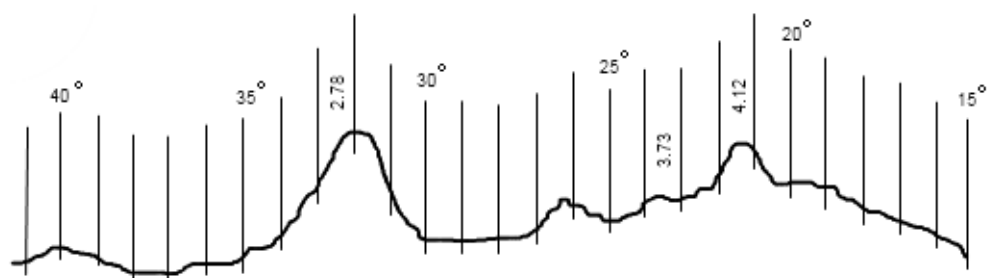


Рис. 5. Дифрактограмма образца группы животных, подверженной отравлению свинцом. Проведена комбинационная терапия препаратами «Магне–В6» и «Тетацин–кальций».

ЗАКЛЮЧЕНИЕ

1. Изучение стадий посттравматической регенерации костной ткани при неблагоприятных факторах дает представление о функциональной лабильности скелета, особенностях его развития и эффективности проведенной терапии.

2. Основной кристаллической фазой регенерата нижнечелюстной кости является гидроксиапатит с характерными параметрами элементарной кристаллической ячейки.

3. При отравлении свинцом отмечается увеличение параметров решетки гидроксиапатита.

4. Раздельное использование препаратов «Магне-В6» и «Тетацин-кальций» так и их комбинация препятствует внедрению свинца в решетку гидроксиапатита и не нарушает процессы кристаллообразования.

Список литературы

1. Данильченко С. Н. Структура и свойства апатитов кальция с точки зрения биоминералогии и биоматериаловедения (обзор) / Вестник СумДУ. Серия Физика, математика, механика. – 2007. – № 2. – С. 33-59.
2. Кораго А. А. Введение в биоминералогия / Кораго А. А. – СПб : Недра, 1992. – 280 с
3. Кристаллическая фаза в составе регенерата нижней челюсти на фоне хронической свинцовой интоксикации и проводимой антиоксической терапии / Мостовой С. О., Пикалюк В. С., Максимова Е. М., Наухацкий И. А. // Морфология. – 2009. – № 1. – С. 50 - 56.
4. Герасимов В. Н. Руководство по рентгеновскому исследованию минералов / Герасимов В. Н. // Под ред. Франк В. А. – Каменецкого. Л, "Недра", 1975. – 399 с.

Максимова О. М. Рентгеноструктурний аналіз кісткової тканини, легованої свинцем / Максимова О. М., Наухацький І. А., Стругацький М. Б., Мостовий С. О. // Вчені записки Таврійського національного університету імені В.І. Вернадського. Серія: Фізико-математичні науки. – 2012. – Т. 25(64), № 1. – С. 217-222.

Проведено рентгеноструктурне дослідження регенерації при переломах нижньої щелепи щурів на фоні хронічної свинцевої інтоксикації і проведеної антиоксичної терапії.

Ключові слова: рентгеноструктурний аналіз, нижньощелепний регенерат, свинцева інтоксикація, препарат «Магне-В6», препарат «Тетацин- кальція».

Maksimova E. M. X-rays diffraction analysis of Pb-doped bone / Maksimova E. M., Nauhatsky I. A., Strugatsky M. B., Mostovoy S. O. // Scientific Notes of Taurida National V.I. Vernadsky University. – Series: Physics and Mathematics Sciences. – 2012. – Vol. 25(64), No 1. – P. 217-222.

X-rays diffraction of regeneration of the rates' mandible on a background of the plumbum poisoning and of the antitoxic correction were studied.

Key words: X-ray analysis, mandibular regenerate, plumbum poisoning, medication "Magne-B6," medication "Tetatsin-calcium".

Поступила в редакцию 05.04.2012 г.